

# Cambios histológicos en la piel de ratones expuestos al pericarpio de la granada.

Histological changes over the skin from mice exposed to pericarp of pomegranate.

Corao-Méndez Grecia<sup>1</sup>, Garcia Maryori<sup>2</sup>, Rondón Miguel<sup>3</sup>, Borges Lérica<sup>3</sup>, Cova José-Angel<sup>3\*</sup>.

<sup>1</sup>Laboratorio de Investigaciones en Cultivos Celulares. Facultad de Farmacia y Bioanálisis. <sup>2</sup>Departamento de Anatomía Patológica, Facultad de Medicina. <sup>3</sup>Instituto de Inmunología Clínica. Edificio Louis Pasteur. Universidad de Los Andes. Mérida-Venezuela.

Recibido mayo 2009 - Aceptado junio 2009

## RESUMEN

Al fruto del granado (*Punica granatum* L.), de la familia *Punicaceae*, se le atribuyen diferentes efectos farmacológicos, tales como antimicrobiano, antioxidante y antiviral. A pesar de su potencial utilidad terapéutica, son pocos los estudios que han evaluado la toxicidad de este fruto y el conocimiento de esta área es de gran importancia, previo a su uso en humanos. El objetivo de este estudio fue evaluar las modificaciones tisulares en la piel de ratones, después de la administración del extracto del pericarpio de la *Punica granatum*, sólo, o en combinación con sulfato ferroso. Ratones hembras NMRI sanas, recibieron una aplicación diaria del compuesto, en la piel, durante 3 días consecutivos. Al 4to y 8vo día, se tomaron biopsias del tejido para evidenciar la toxicidad aguda y subaguda, respectivamente. Los grupos de ratones que recibieron el extracto del pericarpio de la granada con sulfato ferroso y el sulfato ferroso solo, presentaron cambios tisulares mínimos al 4to día, los cuales desaparecieron al 8vo día. No se observaron alteraciones histológicas en el grupo donde se aplicó el extracto solo. Se demuestra una baja toxicidad del compuesto, en forma tópica sobre la piel murina, lo cual permite continuar ensayos terapéuticos seguros usando animales.

## PALABRAS CLAVE

*Punica granatum*, polifenoles, citotoxicidad, piel, ratones.

## ABSTRACT

The pomegranate fruit (*Punica granatum* L) from the family of *Punicaceae* has been reported different pharmacological effects such as antimicrobial,

antioxidant and antiviral. Even though their therapeutics property has been demonstrated, there are a few studies that have evaluated the toxicity of this fruit. The knowledge in this area is an important issue before their use in human. The subject of this study was to evaluate the tissue damage over the skin of the mice after the extract of the pericarp from pomegranate was used alone or in combination with ferrous sulfate. Healthy female NMRI mice were included in the study to receive the substance, during 3 days over the skin. After that, biopsy from the skin of mice was taken at 4<sup>th</sup> and 8<sup>th</sup> day, in order to know the acute and sub-acute toxicity, respectively. Both, mice that received rind pomegranate extract plus ferrous sulfate and ferrous sulfate alone showed tissue damage at 4<sup>th</sup> day and these changes disappeared at 8<sup>th</sup> day. We did not observe histological alterations in the pomegranate pericarp extract alone group. Our results suggest a low toxicity for pomegranate rind used as topic substance in the skin of mice making safe their use in animal studies, without high toxic risk.

## KEY WORDS

*Punica granatum*, polyphenols, citotoxicity, skin, mice.

## INTRODUCCIÓN

El granado (*Punica granatum* L.) de la familia *Punicaceae*, es un árbol pequeño, de frutas, cuyo pericarpio es de color amarillo a rojizo, de pulpa ácida y con una gran cantidad de semillas [1]. Los estudios fitoquímicos de esta fruta han revelado la presencia de varios compuestos que podrían tener uso futuro en medicina. Así por ejemplo, del material foliar se han aislado y caracterizado varios compuestos que incluyen a la corilagina, punicafolina, granatina A y B [2]; la

\*Correspondencia al autor: jacova@ula.ve

estricinina y los galotaninos 1,2,4,6-tetragaloilglucosa y 1,2,3,4,6-pentagaloilglucosa [3]. En el pericarpio se encuentran la punicalagina y la punicalina [4]; cuyas estructuras están en una mezcla en equilibrio de sus anómeros  $\alpha$  y  $\beta$  [5]. A partir de la hoja se han aislado: brevifolina, corilagina; 3,6-(R) hexahidroxidifenoil-( $\alpha/\beta$ )- $^1C_4$ -glucopiranososa; 1,2,6-tri-o-galoil- $\beta$ - $^4C_1$ -glucopiranososa; 1,4,6-tri-o-galoil- $\beta$ - $^4C_1$ -glucopiranososa; ácido elágico; 3,4,8,9,10-pentahidroxidibenzo [b,d]-piran-6-ona; granatina B; punicafolina y geraniina. Nawwar y col. [6] reportan, usando la RMN, la estructura de un nuevo compuesto, el 1,2,3-tri-o-galoil- $\beta$ - $^4C_1$ -glucopiranososa. También se han reportado dos nuevos elagitaninos: el ácido dielágico ramnosil (1 $\rightarrow$ 4) glucopiranósido y el 5-O-galoilpunicacorteina D [7].

Esta gran variedad de sustancias que están presentes, en las diferentes partes del árbol, le confieren algunas propiedades farmacológicas; entre las que destacan: propiedades antibacterianas contra *Staphylococcus*, *Escherichia coli* y *Salmonella typhi*, actividad antioxidante y antiviral, entre otras [8-10].

A pesar de la extensa información, en cuanto a las propiedades terapéuticas del granado, son pocos los estudios que evalúan la citotoxicidad y dermatotoxicidad de este fruto, en especial del pericarpio, y el conocimiento de esta área es de gran importancia previo al uso en humanos. En este sentido, solo se ha reportado que el extracto acuoso de la granada no presenta efectos tóxicos ni mutagénicos, en ratones y ratas [11]. Sin embargo, estos estudios fueron realizados en ratones alimentados con el fruto, sin usar el pericarpio.

En el presente estudio se evaluó el efecto dermatotóxico del pericarpio de *Punica granatum*, sola o en combinación con sulfato ferroso, en la piel intacta de ratones sanos. La adición del sulfato ferroso se debe a reportes previos que indican un aumento de la actividad antioxidante cuando esta solución está presente [12].

## MATERIALES Y METODOS

**Preparación del extracto:** El extracto se preparó a partir del pericarpio de la granada (PPg) licuado en agua destilada (25% p/v), y calentado hasta ebullición por 10 min., se centrifugó (20.000 g por 30 min.), y el sobrenadante fue autoclavado (121°C, 15 min.) y diluido para obtener una concentración de 1 mg/mL; esta fue la solución madre utilizada en el ensayo, a partir de la cual se hicieron las sucesivas diluciones.

El  $FeSO_4 \cdot 7H_2O$  se preparó a una concentración de 4,8 mmol/L y fue esterilizada por filtración a través de Acrodiscos (Gelman Sciences, Alemania) de 0,22  $\mu$ m de poro, y usada inmediatamente después

de su preparación. Las muestras se prepararon al mezclar el extracto con el sulfato ferroso o agua en una proporción de 2,3:1 (extracto: sulfato ferroso o extracto: agua, según el caso).

**Animales de experimentación:** Se incluyeron en el estudio 12 ratones NMRI, hembras de 8 semanas de edad formando cuatro grupos (3 ratones por cada grupo). El estudio fue aprobado por el Comité de ética local. Se rasuró el dorso de cada animal y los grupos recibieron las siguientes sustancias aplicadas en la piel usando un pincel:

Ratones Control (RC): Solución fisiológica.

Ratones Grupo I (RI): Compuesto PPg E al 1%.

Ratones Grupo II (RII): Compuesto PPg al 1%+Sulfato Ferroso.

Ratones Grupo III (RIII): Solución de Sulfato Ferroso.

Los ratones recibieron una aplicación diaria de los compuestos asignados en cada grupo, durante 3 días. Al finalizar la aplicación de las sustancias se tomó una biopsia de piel al 4to y al 8vo día post-tratamiento y se compararon histológicamente con el grupo control (RC). La primera biopsia permitió evaluar los efectos adversos agudos, posteriores al uso del PPg, y la segunda los efectos sub-agudos. En cada caso, se midió la intensidad y la severidad de la lesión (lesiones más severas indicaban una mayor toxicidad del compuesto).

**Biopsia de piel:** Las biopsias de piel fueron tomadas del dorso del animal, previa anestesia local con lidocaína al 2%, teniendo cuidado de incluir la zona de aplicación; éstas fueron inmediatamente colocadas en una solución de formol tamponado al 10% y almacenadas hasta su análisis.

Los tejidos fueron incluidos en bloques de parafina y cortados, usando un microtomo (American Optical, USA), con un espesor de 4 micras. Una vez colocados en una lámina portaobjetos, fueron coloreados con una solución de hematoxilina y eosina (HE) y observadas al microscopio óptico, con aumentos de 20X y 40X. Se evaluaron los siguientes parámetros de severidad: Presencia de edema, infiltrado inflamatorio, tumefacción vascular, hemorragia y necrosis. La intensidad de estos parámetros fue expresada como sigue: - ausente, + leve, ++ moderado y +++ severo. Esta escala se aplicó a las biopsias tomadas, tanto al 4to día como al 8vo día post-tratamiento.

## RESULTADOS

**Determinación de la toxicidad aguda y sub-aguda en la piel de los ratones:** La Tabla 1 muestra la presencia de los hallazgos histológicos indicativos de daño tisular en cada grupo.

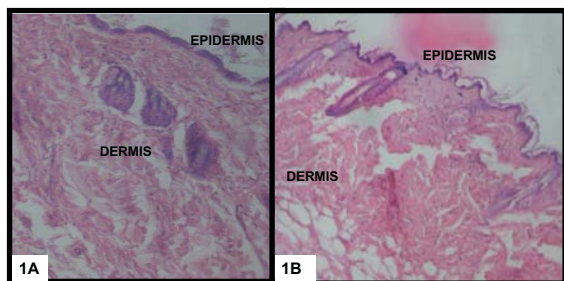
**TABLA 1**

Cambios histológicos observados en la piel murina, al 1<sup>er</sup> y 8<sup>vo</sup> días después del uso tópico del extracto del pericarpio de la granada (*Punica granatum*) con y sin sulfato ferroso.

Parámetros	RC		RI		RII		RIII	
	1	8	1	8	1	8	1	8
Edema	-	-	-	-	++	-	+	-
Infiltrado inflamatorio	-	-	-	-	++	-	-	-
Tumefacción vascular	-	-	-	-	+	-	-	-
Hemorragia	-	-	-	-	-	-	-	-
Necrosis	-	-	-	-	-	-	-	-

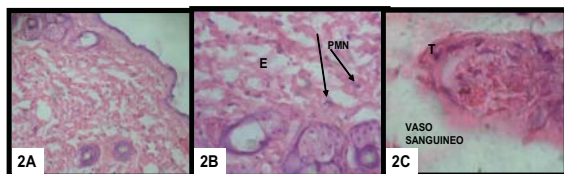
Ausente: -, Leve: +, Moderado: ++, Severo: +++, RC: Ratones control donde se aplicó solución fisiológica, RI: Ratones donde se usó el PPg, RII: Ratones en contacto con PPg y sulfato ferroso, RIII: Ratones que recibieron sólo sulfato ferroso. PPg: Pericarpio de la *Punica granatum*.

Se observó que a las 24 horas después del uso de los compuestos, tanto el grupo control como el grupo RI (PPg), no mostraron lesiones (Fig. 1).



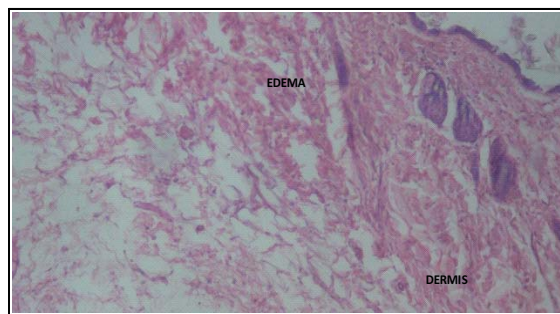
**Figura 1.** Estudio histopatológico de la piel de ratones, usando la coloración de hematoxilina y eosina (Aumento 200X). 1A: Grupo Control (RC). 1B: Grupo RI (Tratados con PPg). No se observaron lesiones.

El grupo RII (PPg y Sulfato ferroso) presentó lesiones dadas por: edema, infiltrado inflamatorio y tumefacción, sin hemorragia ni necrosis. Estas lesiones fueron de leve a moderado, con ausencia de lesiones severas en los grupos estudiados (Fig. 2).



**Figura 2.** Composición que muestra las alteraciones histopatológicas del Grupo RII (Tratados con PPg+Sulfato Ferroso). 2A: En la dermis hay inflamación y edema (100X). 2B: A mayor aumento se observa el edema (E) y la presencia de polimorfonucleares (PMN, flechas) [200X]. 2C: Vaso sanguíneo con células endoteliales tumefactas (T) [200X]. Coloración: Hematoxilina y eosina.

El grupo RIII (Sulfato ferroso) presentó solamente edema en grado leve (Fig. 3).



**Figura 3.** Estudio histopatológico, coloreado con hematoxilina-eosina, de la piel de ratones del Grupo RIII (tratados solamente con Sulfato Ferroso). Se aprecia la presencia de edema en la dermis. Aumento: 200X.

Los tejidos recolectados a los 8 días no mostraron ninguna lesión y su histología fue igual a la del grupo control. Los efectos indeseables solo se observaron en el 4to día del estudio y desaparecieron a los 8 días.

Se observó una mayor cantidad de lesiones, con una intensidad de leve a moderada, en el grupo donde se combinó el uso del PPg con el sulfato ferroso. Así mismo, en este grupo se evidenció que el infiltrado celular inflamatorio estuvo compuesto, principalmente, por eosinófilos. Escasos neutrófilos fueron observados.

## DISCUSIÓN

El interés por el estudio de las diferentes partes que componen el árbol de la granada se debe a que esta planta contiene numerosos compuestos con diferentes actividades farmacológicas, las cuales pudieran ser usadas en la medicina actual [14,15]. Dentro de estos compuestos, destacan las antocianinas y los taninos, los cuales presentan actividad antimicrobiana contra varias bacterias que incluyen *Staphylococcus aureus*, *E. coli* y *S. typhi* [8,15,16]. Así mismo, los compuestos delphinidina, cianidina y pelargonidina, presentes en la fruta, tienen actividad antioxidante a nivel del cerebro de ratas, y un efecto protector en el daño hepático, por tetracloruro de carbono, en estos animales [17,18]. El jugo de la granada muestra una gran actividad antioxidante, la cual es tres veces mayor que la encontrada en el vino tinto y el té verde [19]. Esta acción antioxidante pudiera incrementarse con la adición del pericarpio, pero su efecto tóxico sobre los tejidos y las células no son bien conocidos.

Nuestro interés en el estudio del pericarpio se debe a reportes que le atribuyen actividad antiviral, especialmente contra los virus del Herpes simple tipo 1 y 2 y el virus de la inmunodeficiencia humana tipo 1

[10,20,21], por lo que esta parte de la fruta es candidata a ser usada como viricida tópico en el tratamiento de las afecciones cutáneas causadas por el herpes y en la eliminación del VIH en los sitios de entrada, principalmente las mucosas (vaginal, anal y rectal). Como un paso previo a los estudios en humanos, se determinó el efecto tóxico en la piel murina y no se encontraron efectos citotóxicos importantes sobre el modelo celular usado. Sin embargo, más estudios deben ser realizados, con otros sistemas celulares, para detectar posibles efectos citotóxicos.

Los estándares internacionales para la evaluación de compuestos, con potencial uso en medicina, recomiendan la realización de estudios preclínicos, usando líneas celulares establecidas o células humanas cultivadas *in vitro*. Para el caso de células humanas, se prefieren aquellas más susceptibles al efecto tóxico de la sustancia, como lo son los glóbulos rojos y otras células de la sangre [22]. Las células mononucleares, presentes en la sangre, son muy lábiles al efecto de una gran variedad de estímulos como las radiaciones, bacterias y compuestos. En vista de esta característica, un estudio previo usó células mononucleares humanas para evaluar el efecto tóxico de este mismo compuesto, no encontrando diferencias en la viabilidad celular a las diferentes concentraciones de PPg usadas [23]. Así mismo, no hubo diferencias significativas en la toxicidad del compuesto cuando se le adicionó el sulfato ferroso, el cual, como lo reporta la literatura, potencia sus propiedades farmacológicas [4,19]. El mecanismo de acción, posiblemente, se debe a su capacidad de actuar como agente antioxidante.

En un estudio realizado por Martell y col. [24], empleando el reactivo de Udenfriend, el cual consiste en una mezcla de Fe(II)-EDTA-ácido ascórbico-oxígeno molecular, usado para hidroxilar sustratos orgánicos, se indujo la formación de radicales hidroxilo, como el generado en la reacción de Fenton usada en este estudio. Se podría especular que los polifenoles de PPg participan en este tipo de reacción y actúan de manera similar al EDTA. Por otra parte, el ácido ascórbico que podría estar libre en el extracto de la punica de la granada, actuaría como la especie coordinada al ión ferroso, potenciando la acción, pero al mismo tiempo, los mismos polifenoles podrían ser hidroxilados y actuar como agentes barredores de radicales libres.

El estudio histológico de la piel de los ratones no mostró efectos adversos considerables. Inicialmente, se observaron cambios caracterizados por edema en el grupo donde se usó solo el ión, y se apreciaron además de edema, tumefacción vascular e inflamación, con ausencia de lesiones tisulares graves como hemorragia y necrosis cuando se aplicó el PPg en combinación

con el sulfato ferroso. Pero tales modificaciones desaparecieron en un tiempo máximo de ocho días, lo cual permite concluir que los cambios histológicos en la piel murina, tras la aplicación de la sustancia, fueron reversibles.

Estos resultados demuestran la inocuidad del compuesto PPg en los keratinocitos murinos, lo que permitiría la utilización del extracto en aplicaciones tópicas para el tratamiento de las lesiones causadas por virus. Se recomienda la realización de estudios futuros a fin de evaluar la eficacia del compuesto PPg, como antiviral tópico, y su comparación con los fármacos actualmente disponibles en Venezuela.

## AGRADECIMIENTOS

El desarrollo de esta investigación fue posible gracias al apoyo financiero otorgado por el Consejo de Desarrollo Científico, Humanístico y Tecnológico de la Universidad de Los Andes, bajo el Código M-843-05-03-A.

## REFERENCIAS BIBLIOGRÁFICAS

- [1] Bonsaimania. 2009. Granado (*Punica granatum*). 06 de julio 2009. [http://bonsaimania.com/bonsai\\_fichas/punica\\_granatum.htm](http://bonsaimania.com/bonsai_fichas/punica_granatum.htm).
- [2] Okuda T, Yoshida T, Mori K, Hatano T. Tannins of medicinal-plants and drugs. *Heterocycles*. 1981; 15:1323-1326.
- [3] Tanaka T, Nonaka G, Nishioka Y. Punicalagins and ellagitannin from the leaves of *Punica granatum*. 1985; 24:2078-2085.
- [4] Mayer W, Gorner A y Andrea K. Punicalagins and punicalins, Zwei herbstoffe aus den schalen der granatapfel. *Liebigs Annual. Chemistry*. 1977; 1:1980-1986.
- [5] Schilling G, Schick H. Zur struktur des punicalagins und punicalins *Liebigs Annual Chemistry*. 1985; 2240-2245.
- [6] Nawwar M, Hussein S, Merfort Y. Analysis of polyphenols from *Punica granatum*. *Phytochemistry*. 1994; 36: 793-798.
- [7] El-Toumy SA, Rauwald HW. Two ellagitannins from *Punica granatum* heartwood. *Phytochemistry*. 2002; 61: 971-974.
- [8] Naz S, Siddigi R, Ahmad S, Rasool SA, Sayeed SA. Antibacterial activity directed isolation of compounds from *Punica granatum*. *J Food Sci*. 2007; 9: 341-345.
- [9] Schubert SY, Lansky EP, Neeman I. Antioxidant and eicosanoid enzyme inhibition properties of pomegranate seed oil and fermented juice flavonoids. *J Ethnopharmacol*. 1999; 66: 11-17.



- [10] Nuerath AR, Strick N, Li YY, Debnath AK. *Punica granatum* (pomegranate) juice provides and HIV-1 entry inhibitor and candidate topical microbicide. *Ann NY Acad Sci.* 2005; 1056: 311-327.
- [11] Vidal A, Fallarero A, Pena BR, Medina ME, Gra B, Rivera F, Gutierrez Y, Vuorela PM. Studies on the toxicity of *Punica granatum* L. (Punicaceae) whole fruit extracts. *J Ethnopharmacol.* 2003; 89: 295-300.
- [12] Corao G. Antiviral activity of ingredients in the fruit rind of *Punica granatum* L. [PhD Dissertation] London: School of Pharmacy and Biomolecular Sciences. University of Brighton; 2001.
- [13] Coligan J, Kruisbeek A, Margulie D, Shevach E, Strober W. *Current Protocols in Immunology.* 1995. 3: A.3.3-A.3.4.
- [14] Lansky E, Newman R. *Punica granatum* (pomegranate) and its potential for prevention and treatment of inflammation and cancer. *J Ethnopharmacol.* 2007; 109: 177-206.
- [15] Machado TB, Pinto AV, Pinto MC, Leal IC, Silva MG, Amaral AC, Kuster RM. In vitro activity of Brazilian medicinal plants, naturally occurring naphthoquinones and their analogues, against methicillin-resistant *Staphylococcus aureus*. *Int J Antimicrob Agents.* 2003; 21: 279-84.
- [16] Holetz FB, Pessini GL, Sánchez NR, Cortez DA, Nakamura CV, Filho BP. Screening of some plants used in the Brazilian folk medicine for the treatment of infectious diseases. *Mem Inst Oswaldo Cruz.* 2002; 97: 1027-1031.
- [17] Noda Y, Kaneyuki T, Mori A, Packer L. Antioxidant activities of pomegranate fruit extract and its anthocyanidins: Delphinidin, Cyanidin and Pelargonidin. *J Agric Food Chem.* 2002; 50: 166-171.
- [18] Chidambara K, Jayaprakasha GK, Singh RP. Studies on antioxidant activity of pomegranate (*Punica granatum*) peel extract using in vivo models. *J Agric Food Chem.* 2002; 14(50): 4791-4795.
- [19] Gil MI, Tomas-Barbean FA, Hess-Pierce B, Holcroft DM, Kader AA. Antioxidant activity of pomegranate juice and its relationship with phenolic composition and processing. *J Agric Food Chem.* 2000; 48: 4581-4589.
- [20] Zhang J, Zhan B, Yao X, Gao Y, Shong. Antiviral activity of tannin from the pericarp of *Punica granatum* L. against genital Herpes virus in vitro. *Zhongguo Zhong Yao Za Zhi.* 1995; 20: 556-558.
- [21] Li Y, Ooi LS, Wang H, But PP, Ooi VE. Antiviral activities of medicinal herbs traditionally used in southern mainland China. *Phytother Res.* 2004; 18: 718-722.
- [22] Lovschall H, Eiskjaer M, Arenholt-Bindslev D. Formaldehyde cytotoxicity in three human cell types assessed in three different assays. *Toxicol in vitro.* 2002; 1: 63-69.
- [23] Méndez-Corao G, Cova JA, Pérez J. Efecto antiestrés del extracto del pericarpio de la *Punica granatum* L en células mononucleares humanas de sangre periférica. *Ciencia.* 2004; 12: 276-282.
- [24] Martell AE, Taqui KMM. Metal ion catalysis of reactions of molecular oxygen. In: *Inorganic Biochemistry*, ed Gunther L. Eichhorh. Elsevier. Amsterdam. 1973, pp 654-686.